

Nuevas opciones de embolización de aneurisma aortoiliaco asociado a aneurisma de hipogástrica. A propósito de un caso

B. García-Fresnillo, E. Blanco-Cañibano, P.C. Morata-Barrado, M. Guerra-Requena

NUEVAS OPCIONES DE EMBOLIZACIÓN DE ANEURISMA AORTOILIACO ASOCIADO A ANEURISMA DE HIPOGÁSTRICA. A PROPÓSITO DE UN CASO

Resumen. Introducción. *El tratamiento de los aneurismas aortoiliacos asociados a aneurismas de hipogástrica es un reto para los cirujanos vasculares, que han de idear tácticas individualizadas según la anatomía del caso.* Caso clínico. *Va- rón de 78 años, exfumador, con antecedentes de hipertensión arterial, cardiopatía isquémica y dos episodios de acciden- te cerebrovascular, en seguimiento por un aneurisma aortoiliaco que alcanza rango quirúrgico, decidiéndose reparación endovascular. Se trata de un aneurisma de aorta abdominal de 40 mm, asociado a un aneurisma de arteria ilíaca común izquierda y de hipogástrica izquierda, de 30 y 40 mm de diámetro, respectivamente. Mediante abordaje contralateral, se implanta ocluser Amplatzer Vascular Plug de 22 × 18 mm, desde el cuello del aneurisma de la hipogástrica izquierda hasta la bifurcación de la ilíaca común, con lo que se excluyen ambos aneurismas. Se coloca una endoprótesis aortomo- noilíaca derecha de 26 × 14 × 155 mm tipo Talent y un bypass femorofemoral cruzado derecha-izquierda con Dacron de 8 mm. En la arteriografía posprocedimiento, la endoprótesis se encuentra permeable, existe una endofuga tipo II a aneu- risma aórtico por lumbares y el aneurisma de la hipogástrica está trombosado. Una angiotomografía al año muestra permeabilidad de la endoprótesis y el bypass, exclusión del aneurisma aortoiliaco y de la hipogástrica, ausencia de en- dofugas y ningún cambio en el tamaño de los sacos aneurismáticos.* Conclusión. *El diseño de nuevos dispositivos de li- beración sencilla y precisa, y de mayor flexibilidad, posibilita nuevas estrategias en el tratamiento de aneurismas com- plexos de afectación aortoiliaca. Los oclusers Amplatzer Vascular Plug permiten en un solo acto, con un único disposi- tivo, ocluir la bifurcación de la ilíaca común y sellar el ostium de la hipogástrica.* [ANGIOLOGÍA 2009; 61: 275-8]

Palabras clave. Aneurisma aortoiliaco. Embolización. Endofuga. Tratamiento endovascular. Tomografía computarizada.

Introducción

La reparación endovascular de los aneurismas aorto- ilíacos (AAI) cada vez está más extendida en nuestra práctica, especialmente en pacientes añosos y de alto riesgo con anatomía favorable. Aproximadamente en

un 20% de casos de aneurisma de aorta abdominal, la enfermedad aneurismática se extiende hacia el eje ilíaco [1-3]. El tratamiento de este tipo de lesiones re- quiere en muchos casos la extensión de la endopróte- sis hasta la arteria ilíaca externa (AIE), cubriendo el origen de la arteria ilíaca interna (AII). En numerosas ocasiones, a esta extensión hay que asociar la emboli- zación de ésta para evitar endofugas tipo II [2-4].

Clásicamente, la embolización de la AII se ha realizado mediante la colocación de *coils* en el cuello proximal de esta arteria. Sin embargo, la técnica no está exenta de riesgos, como la migración de los *coils* proximal o distalmente [1,4].

Acceptedo tras revisión externa: 02.12.09.

Servicio de Angiología, Cirugía Vascular y Endovascular. Hospital Universitario de Guadalajara. Guadalajara, España.

Correspondencia: Dra. Beatriz García Fresnillo. Servicio de Angiolo- gía, Cirugía Vascular y Endovascular. Hospital Universitario de Gua- dalajara. Donantes de Sangre, s/n. E-19002 Guadalajara. E-mail: bgarciafresnillo@yahoo.es

© 2009, ANGIOLOGÍA

Presentamos un caso de aneurisma aortoilíaco tratado con endoprótesis y embolización de AII mediante un único dispositivo ocluser, el Amplatzer Vascular Plug (AVP) –AGA Medical Corporation. Plymouth, MN, Estados Unidos–.

Caso clínico

Varón de 78 años, exfumador, con antecedentes de hipertensión arterial, hiperuricemia, cardiopatía isquémica y dos episodios de accidente cerebrovascular, que ingresa de forma programada para la reparación endovascular de un aneurisma aortoilíaco izquierdo. Se realizan las siguientes pruebas complementarias:

- *Ecocardiograma*: aurícula izquierda dilatada, hipertrofia de ventrículo izquierdo, cardiopatía isquémica con hipocinesia posterior y contractilidad global conservada, insuficiencia mitral y aórtica leves.
- *Espirometría*: limitación al flujo de pequeña vía aérea.
- *Valoración preanestésica*: riesgo ASA III.
- *Angiotomografía toracoabdominal*: aneurisma de aorta abdominal infrarenal con cuello proximal de 15 mm de longitud y 24 mm de diámetro, y 41 mm de diámetro máximo, con trombo excéntrico. Eje ilíaco izquierdo muy elongado y angulado. Aneurisma de ilíaca común izquierda y de AII izquierda de 30 y 40 mm de diámetro, respectivamente, con trombo mural que deja una luz de unos 16 mm en ambos aneurismas (Figs. 1 y 2).

Teniendo en cuenta el alto riesgo quirúrgico, se decide efectuar tratamiento endovascular. Bajo anestesia epidural se realiza abordaje quirúrgico de arteria femoral bilateral. A través de la arteria femoral común derecha se introduce un catéter guía de 9F hasta el cuello de la AII. Se introduce el dispositivo, que contiene un AVP de 22 × 18 mm, hasta alcanzar la punta

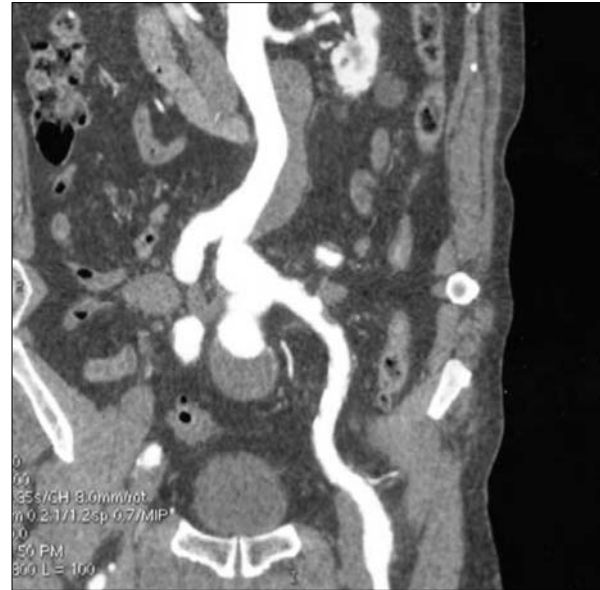


Figura 1. Aneurisma de aorta abdominal e ilíacas común e hipogástrica izquierdas.

del catéter. Se retrae éste permitiendo que se despliegue el AVP desde el cuello de la AII hasta la bifurcación ilíaca. Una vez comprobada la correcta colocación y tamaño del ocluser (debe ser un 30-50% mayor que el diámetro del vaso a embolizar), se desenrosca del dispositivo que lo porta y se retira éste. Seguidamente, se implanta una endoprótesis aortounilíaca derecha de 26 × 14 × 155 mm tipo Talent y un *bypass* femorofemoral cruzado derecha-izquierda con prótesis de Dacron de 8 mm. En el control arteriográfico se observa la correcta colocación de la endoprótesis, con exclusión de los aneurismas, permeabilidad de las arterias renales y presencia de endofuga tipo II a aneurisma aórtico a través de las arterias lumbares.

El postoperatorio cursa sin complicaciones. En las sucesivas revisiones al mes, a los seis meses y al año, el paciente permanece asintomático, sin clínica de isquemia pélvica y correcta colocación de la endoprótesis en ausencia de endofugas, trombosis de la AII y sin cambios en el tamaño de los sacos aneurismáticos en las tomografías de control (Fig. 3).

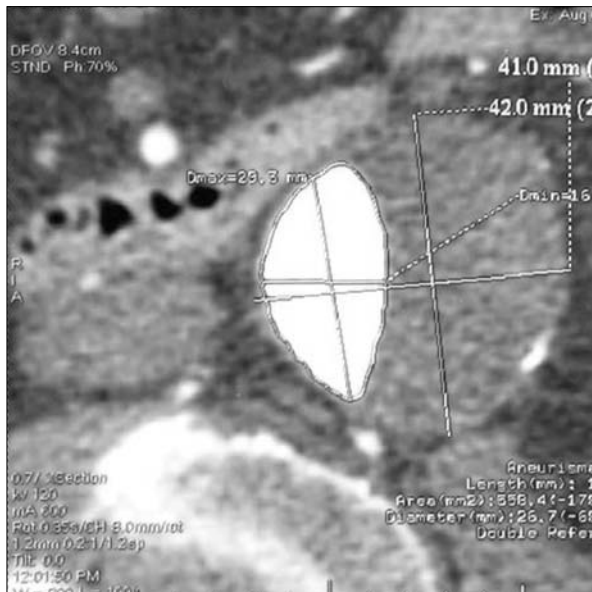


Figura 2. Aneurisma de arteria hipogástrica.

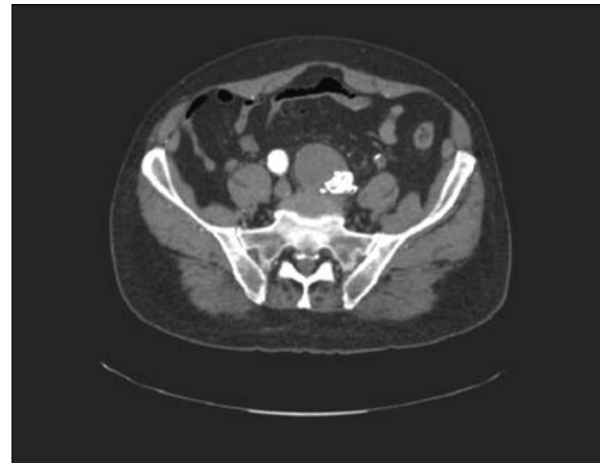

Figura 3. Aneurisma hipogástrico trombosado: ocluidor Amplatzer.

Discusión

El AVP es un dispositivo ocluidor relativamente nuevo, cilíndrico, autoexpandible, realizado con una malla de nitinol. Posee unas marcas de platino en los extremos para un despliegue seguro. Además, se puede modificar fácilmente el lugar de implante e incluso retirarlo durante éste [5].

Previo a la aparición de este dispositivo, la embolización de la AII se hacía mediante la colocación de *coils*. El sitio ideal es en el origen de la AII para preservar su bifurcación y así mantener permeable la circulación colateral. Esta técnica resulta complicada incluso en manos expertas, no siendo infrecuente la migración de los *coils* proximal o distalmente [1, 4]. Cuando la embolización afecta las ramas anterior o posterior de la AII, pueden aparecer síntomas debidos a isquemia pélvica, como claudicación glútea en un 50% de casos, isquemia rectosigmoidea en un

11% y disfunción eréctil en un 13% [2,3]. Más raramente puede ocasionar necrosis glútea o isquemia del nervio ciático [3,6].

Si la oclusión de la AII se realiza en su origen se consigue preservar el flujo por las colaterales pélvicas a través de la AII contralateral y la AIE ipsilateral. La colocación precisa en este lugar se consigue más fácilmente, con un solo dispositivo y con menos riesgos de ocluir la bifurcación con el AVP.

Diversos autores han publicado sus resultados con el AVP en comparación con los *coils*, concluyendo que con el AVP se han producido menos complicaciones isquémicas y que existe una mejor relación coste/efectividad, ya que precisa un solo dispositivo [1,2,4,6].

En conclusión, la colocación de un AVP en nuestro caso ha sido un método seguro para trombosar los aneurismas ilíacos con un solo dispositivo, a la vez que se evitan las endofugas tipo II. Por otro lado, aporta una menor tasa de complicaciones isquémicas en comparación con los *coils*.

Bibliografía

1. Scott A, Mark K. Outcomes of Amplatzer Vascular Plugs for occlusion of internal iliacs during aortoiliac aneurysm stent grafting. *Ann Vasc Surg* 2008; 22: 613-7.
2. Vandy F, Criado E, Upchurch GR Jr, Williams DM, Rectenwald J, Eliason J. Transluminal hypogastric artery occlusion with an Amplatzer vascular plug during endovascular aortic aneurysm repair. *J Vasc Surg* 2008; 48: 1121-4.
3. Farahmand P, Becquemin JP, Desgranges P, Allaire E, Marzelle J, Roudot-Thoraval F. Is hypogastric artery embolization during endovascular aortoiliac aneurysm repair (EVAR) innocuous and useful? *Eur J Vasc Endovasc Surg* 2008; 35: 429-35.
4. Pellerin O, Caruba T, Kandounakis Y, Novelli L, Pineau J, Prognon P, et al. Embolization of the internal iliac artery: cost-effectiveness of two different techniques. *Cardiovasc Intervent Radiol* 2008; 31: 1088-93.
5. Rimón U, Heldenberg E, Golan G, Shinfeld A, Garniek A. Amplatzer vascular plug: expanding the applications spectrum. *Cardiovasc Intervent Radiol* 2008; 31 (Suppl 2): S84-7.
6. Chi D, Calcagno D. Amplatzer Vascular Plug to occlude the internal iliac arteries in patients undergoing aortoiliac aneurysm repair. *J Vasc Surg* 2005; 42: 1058-62.
7. Laganà D, Carrafiello G, Mangini M, Lumia D, Fontana F, Ianniello A, et al. Indications for the use of the Amplatzer vascular plug in interventional radiology. *Radiol Med* 2008; 113: 707-18.
8. Cil B, Peynircioglu B, Canyigit M, Geyik S, Ciftçi T. Peripheral vascular applications of the Amplatzer vascular plug. *Diagn Intervent Radiol* 2008; 14: 35-9.
9. Ferro C, Petrocelli F, Rossi UG, Bovio G, Dahmane M, Seitun S. Vascular percutaneous transcatheter embolization with a new device: Amplatzer vascular plug. *Radiol Med* 2007; 112: 239-51.
10. Ratnam LA, Walkden RM, Munneke GJ, Morgan RA, Belli AM. The Amplatzer vascular plug for large vessel occlusion in the endovascular management of aneurysms. *Eur Radiol* 2008; 18: 2006-12.

NEW OPTIONS FOR EMBOLISING AORTOILIAC ANEURYSMS ASSOCIATED TO ANEURYSMS IN THE HYPOGASTRIC ARTERY. A CASE REPORT

Summary. Introduction. *The treatment of aortoiliac aneurysms associated to aneurysms in the hypogastric artery is a challenge for vascular surgeons, who have to devise tailor-made tactics to fit the anatomy of each case. Case report. A 78-year-old ex-smoking male, with a history of arterial hypertension, ischaemic heart disease and two strokes, who was being followed up due to an aortoiliac aneurysm that reached the surgical range; the decision was made to carry out endovascular repair. The abdominal aortic aneurysm measured 40 mm and was associated to an aneurysm in the left common iliac and left hypogastric arteries, with diameters of 30 and 40 mm respectively. A contralateral approach was employed to implant a 22 × 18 mm Amplatzer Vascular Plug occluder, from the neck of the aneurysm in the left hypogastric to the bifurcation of the common iliac artery, which resulted in exclusion of both aneurysms. A 26 × 14 × 155 mm Talent-type right aortomonoiliac stent was placed, together with a right-left crossed femorofemoral 8-mm Dacron bypass. In the post-operative arteriography, the stent is found to be patent, there is a type II endoleak due to an aortic aneurysm near the lumbar region and the aneurysm of the hypogastric artery is thrombosed. A tomography angiography scan at one year shows patency of the stent and the bypass, exclusion of the aneurysms in the aortoiliac and the hypogastric arteries, absence of endoleaks and no change in the size of the aneurysmal sacs. Conclusions. The design of new devices that are precise and simple to release, as well as being more flexible, allows for new strategies in the treatment of complex aneurysms that compromise the aortoiliac artery. The Amplatzer Vascular Plug occluders make it possible to occlude the common iliac and seal the ostium of the hypogastric artery in one single procedure and with just one single device. [ANGIOLOGÍA 2009; 61: 275-8]*

Key words. *Aortoiliac aneurysm. Computerised tomography. Embolisation. Endoleak. Endovascular treatment.*